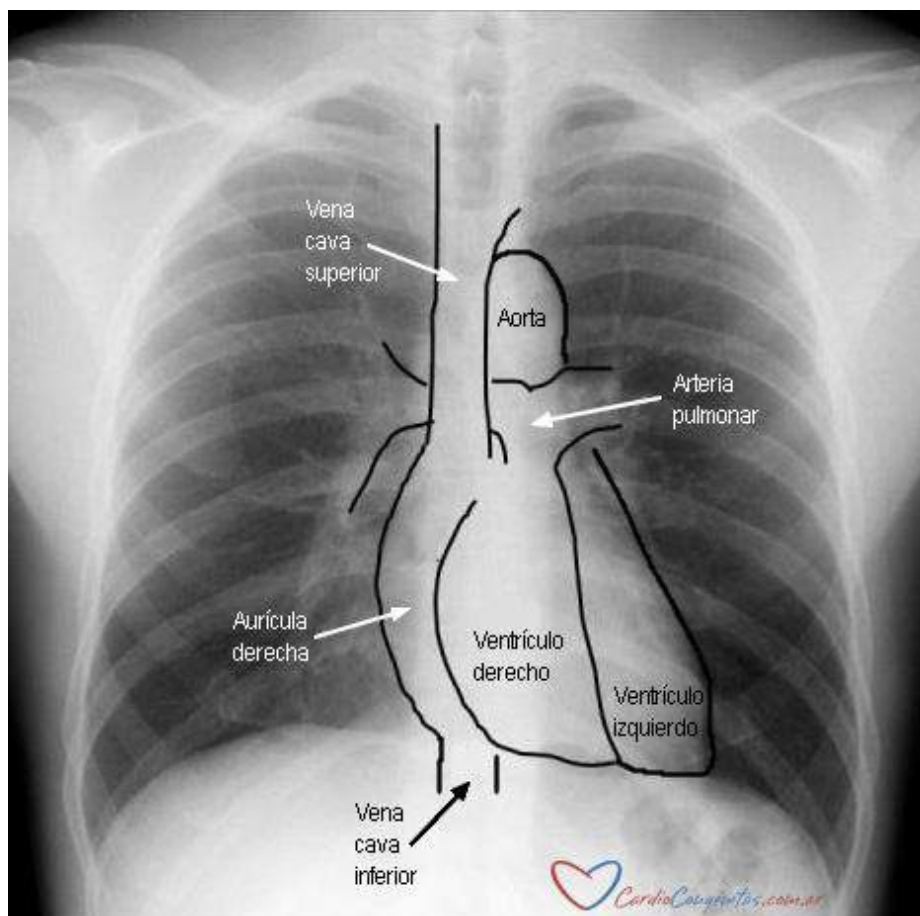


## DIAGNÓSTICO

Existe una gran variedad de métodos complementarios para lograr establecer un diagnóstico preciso frente a un paciente. Como su nombre lo indica, son complementarios del conocimiento y la experiencia del equipo médico. Sin un interrogatorio adecuado y un examen físico minucioso realizados por un médico entrenado en cardiopatías congénitas, estos métodos pierden su real utilidad.

### Radiografía de tórax:

La radiografía de tórax es uno de los métodos más empleados en el diagnóstico de las cardiopatías congénitas. Permite obtener una visión global del tórax para evaluar tanto el flujo pulmonar como el tamaño y la posición del corazón.



Cada región de la silueta cardíaca corresponde a una estructura diferente, por lo que las alteraciones de posición, forma y tamaño de las distintas áreas orientarán el diagnóstico.

En casos de cardiomegalia (dilatación del corazón), la forma de la silueta cardíaca permitirá identificar las cavidades involucradas.

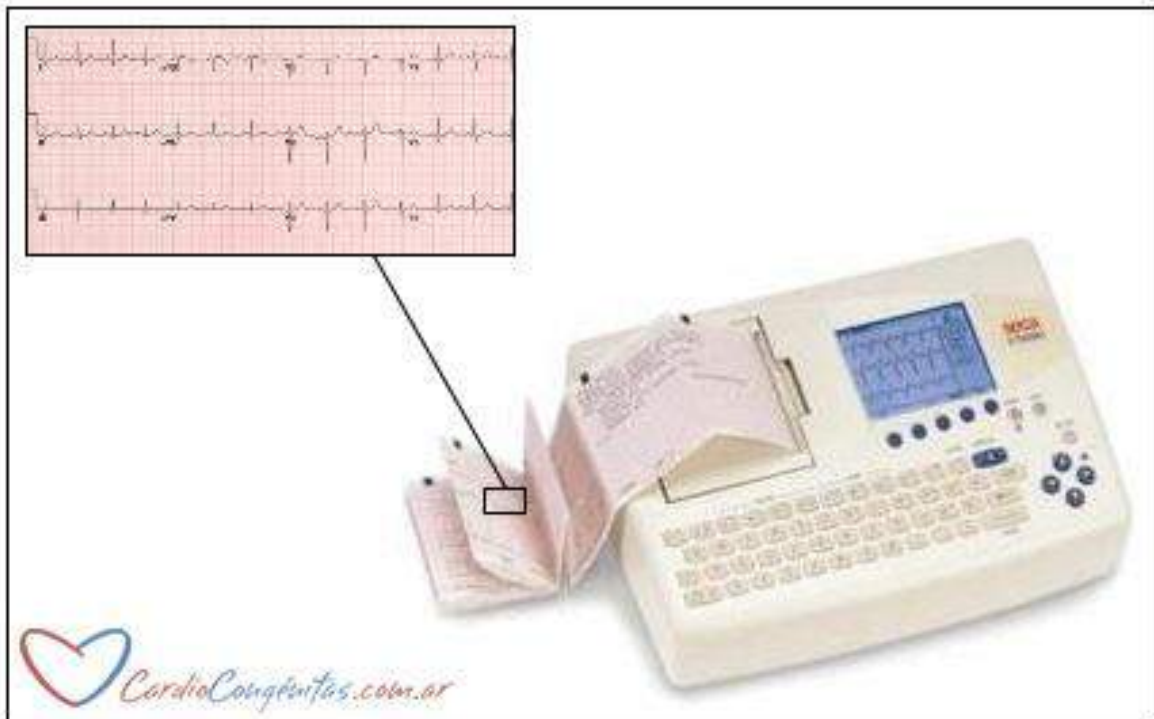
La arteria pulmonar y sus ramas producen improntas blancas en los dos campos más oscuros que rodean al corazón, que son los pulmones. Esto permite detectar alteraciones del flujo sanguíneo pulmonar. Si los pulmones se muestran más blancos de lo habitual y con abundante cantidad de líneas blancas, se sospechará exceso de flujo pulmonar. Por el contrario, pulmones más oscuros y con escasas líneas orientarán a un déficit de flujo pulmonar.

A pesar de su utilidad, es importante recalcar que una radiografía normal no descarta la presencia de una cardiopatía congénita.

La radiografía se realiza disparando un haz de rayos X hacia el tórax y registrando la imagen en una placa. El nivel de exposición a la radiación es mínimo, sin embargo, debe evitarse en mujeres embarazadas.

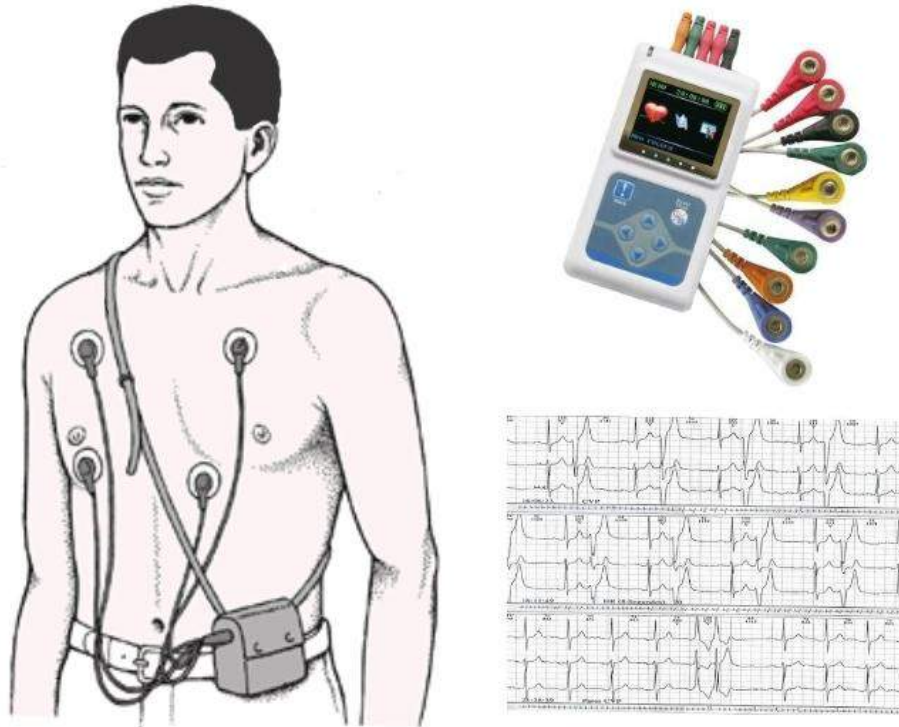
### Electrocardiograma:

El electrocardiograma (ECG) es una prueba sencilla, rápida y no invasiva de evaluar los impulsos eléctricos cardíacos. Consiste en colocar unos electrodos en los brazos, las piernas y el pecho del paciente. Estos electrodos detectan la actividad eléctrica y envían esta información a un pequeño aparato que realiza trazados sobre un papel. Cada línea de estos gráficos tiene un significado, y las características de la forma, el tamaño o el orden de estas ondas permiten diagnosticar alteraciones del ritmo cardíaco (arritmias) y valorar la anatomía tanto auricular como ventricular.



### Holter:

Es un registro de electrocardiograma continuo de 24 hs o más. Utiliza electrodos y un pequeño aparato que registra los datos en una memoria para después ser evaluados por un equipo médico. El paciente irá anotando sus actividades con horarios precisos de manera de poder cotejar el trazado con lo que realiza en su vida cotidiana.



### Ergometría:

La ergometría o prueba de esfuerzo es un estudio destinado a evaluar el comportamiento del corazón frente a esfuerzos controlados. Consiste en la realización de ejercicio en una cinta de correr o en una bicicleta estática, con monitoreo continuo de los signos vitales y electrocardiograma.

Permite diagnosticar alteraciones en la actividad eléctrica del corazón y valorar en forma objetiva el nivel de esfuerzo que es capaz de soportar cada paciente. Puede también simularse el esfuerzo con la administración de determinados medicamentos. Además del registro electrocardiográfico, la realización de un ecocardiograma asociado al esfuerzo arroja importante información.

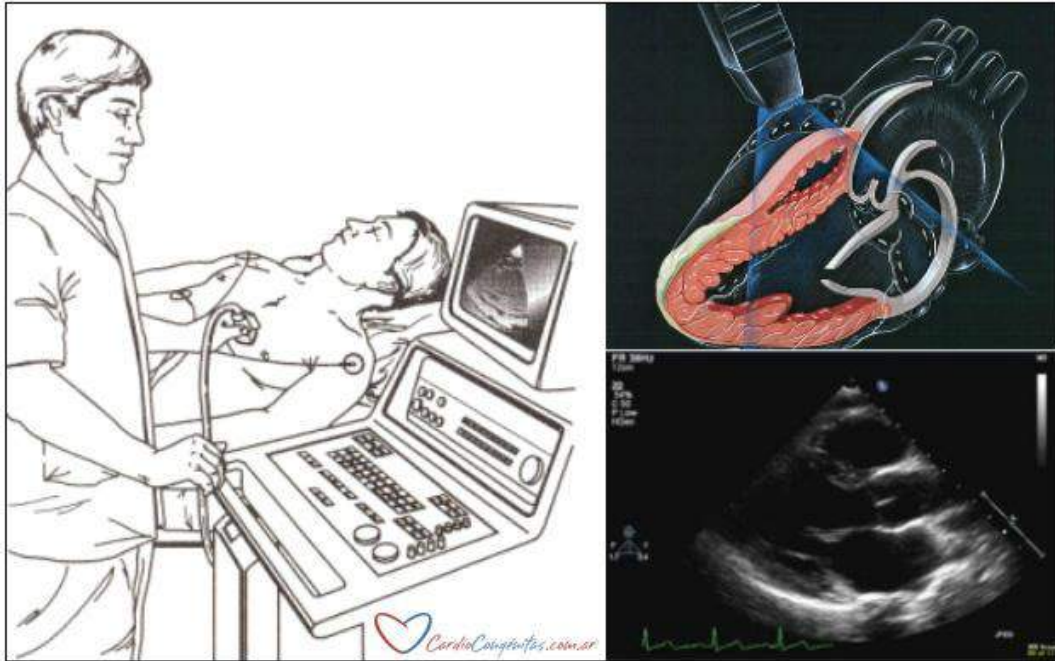
### Ecocardiograma:

Constituye hoy en día el método por excelencia para el diagnóstico definitivo de la mayoría de las cardiopatías congénitas. Puede establecer un diagnóstico morfológico muy detallado y una evaluación hemodinámica precisa que permita al equipo grupo médico decidir un plan de tratamiento.

Es una prueba no invasiva que utiliza ultrasonido. No es necesario ningún tipo de preparación especial. Se aplica un gel espeso sobre el tórax, que no daña la piel. Luego se coloca un transductor por encima del corazón. El equipo emite ondas sonoras de alta frecuencia (no audibles) que rebotan en sus estructuras y regresan al transductor, que las transforma en imágenes en movimiento. La técnica Doppler color permite evaluar el flujo de sangre en las distintas cavidades y vasos sanguíneos.

Durante la mayor parte del estudio el paciente deberá permanecer quieto, y quizás se le pida que inspire, espire o contenga brevemente la respiración, pero no sentirá dolor ni molestia alguna.

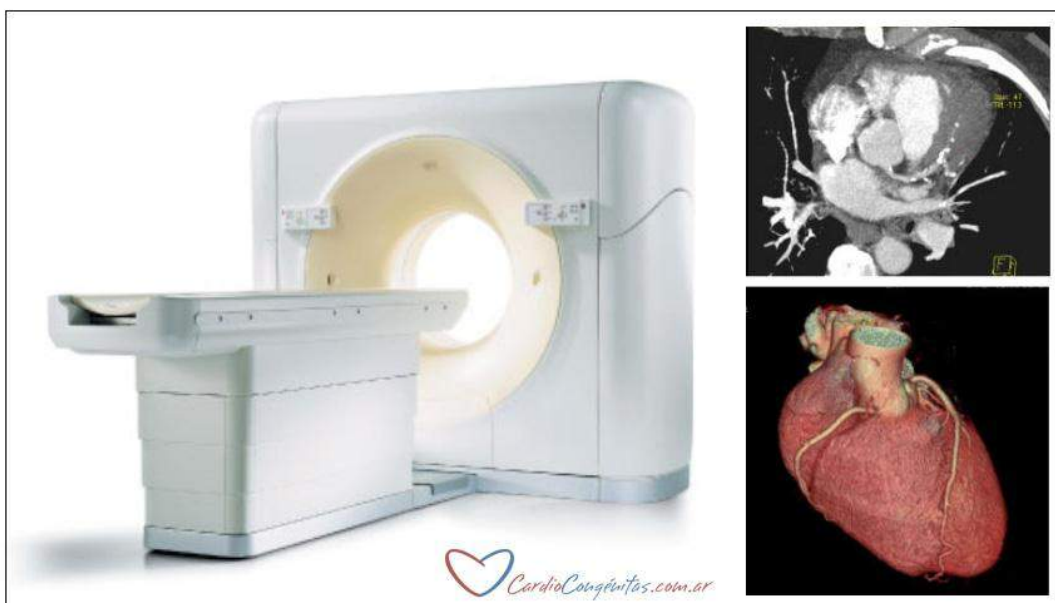
Existen dos tipos de ecocardiograma: transtorácico y transesofágico. El primero es el ya descrito, realizado con el transductor sobre la pared del tórax.



El ecocardiograma transesofágico se realiza colocando el transductor en la vía digestiva alta, más precisamente en el esófago. Esto permite examinar el corazón desde un punto más cercano y sin la interposición de la pared torácica, que muchas veces dificulta la visión. Se realiza en general bajo una sedación leve, y puede resultar un poco molesto.

Tomografía axial computada:

La tomografía axial computada (TAC) consiste en la adquisición de imágenes de cortes transversales del organismo mediante la emisión de muy pequeñas cantidades de radiación. Una computadora recoge las imágenes de los cortes axiales (a modo de rebanadas) obtenidas en un tubo largo y estrecho dentro del cual se ubica al paciente.

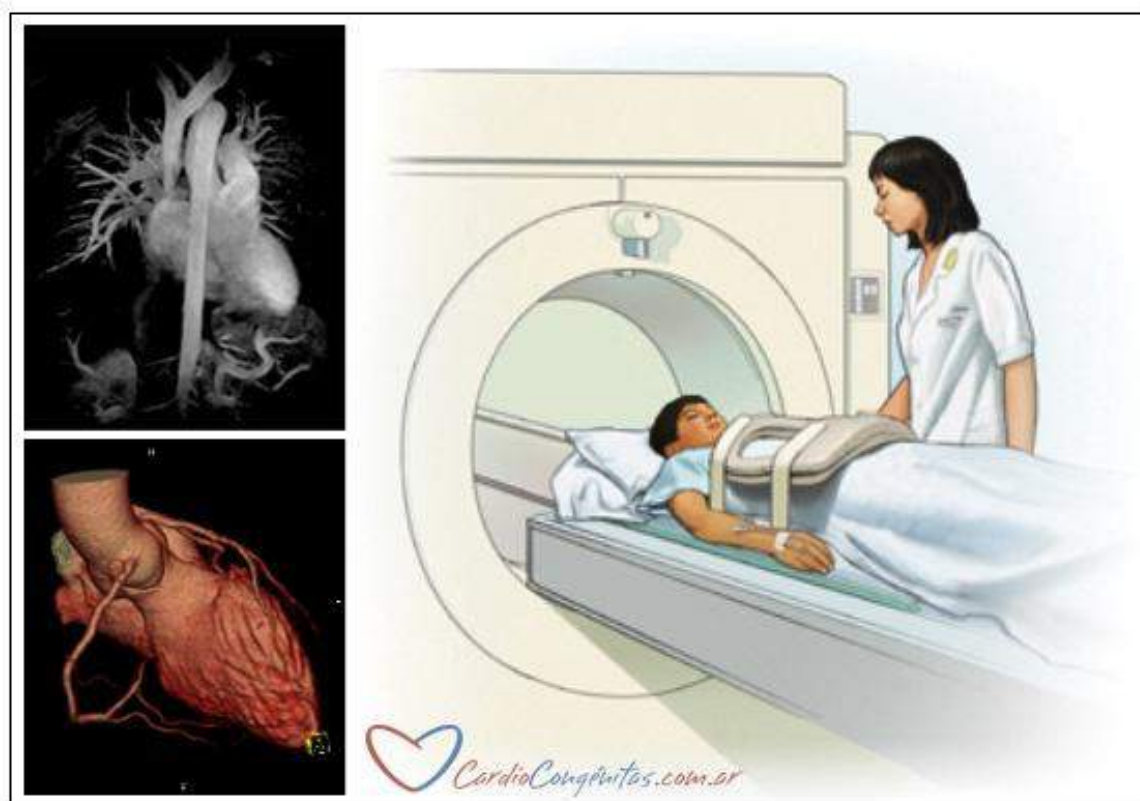


Éste deberá permanecer quieto, por lo que puede ser necesaria la anestesia en niños pequeños. Frecuentemente se debe administrar contraste, habitualmente por vía endovenosa. Una vez obtenidas, la computadora procesa las imágenes de muchas maneras diferentes, pudiendo incluso realizarse complejas y detalladas reconstrucciones tridimensionales.

#### Resonancia nuclear magnética:

La resonancia magnética nuclear permite obtener imágenes del corazón y los grandes vasos sin necesidad de invadir al paciente o usar radiación. El resonador tiene la forma de un tubo largo y estrecho. En su interior se introduce al paciente, que queda rodeado por un campo magnético. Si lo permite su edad, se le pedirá que permanezca inmóvil y contenga brevemente la respiración mientras el técnico obtiene las imágenes. Puede ser necesario el uso de anestesia si el paciente es pequeño o no colabora. Una computadora procesa las señales emitidas y las convierte en imágenes. Puede emplearse un contraste inofensivo para observar determinados detalles. Este se inyecta por una vía endovenosa durante 1 o 2 minutos y luego se toman las imágenes. Este estudio permite también evaluar las grandes arterias y venas del corazón, y realizar reconstrucciones en 3D, procedimiento llamado angioresonancia.

Este método es indoloro e inocho, pero no podrá realizarse en un paciente que lleve implantado un marcapasos.



#### Estudio electrofisiológico:

El estudio electrofisiológico es una evaluación invasiva de la actividad eléctrica del corazón, extremadamente útil para el diagnóstico de alteraciones del ritmo cardíaco (arritmias). Permite conocer el tipo y la gravedad de la arritmia, el lugar del corazón donde se origina y los trastornos que produce.

Se suele realizar con sedación o incluso anestesia general del paciente. Se punza una arteria o vena (de la ingle, el brazo o el cuello) y se introducen catéteres que llegan hasta el corazón. Estos sirven para registrar la actividad eléctrica del corazón desde su interior, definir el tipo de arritmia y ubicar la región en la que se origina. También pueden servir como marcapasos si se conectan a un estimulador externo.

Una vez establecido el diagnóstico, es posible realizar el tratamiento de la arritmia mediante la ablación por radiofrecuencia, en la que se aplica energía en forma localizada y precisa para “quemar” el circuito o área anómala que produce o conduce la arritmia.

Es un procedimiento de bajo riesgo. Es habitual que el paciente note palpitaciones durante el estudio. Una vez finalizado, en la mayoría de pacientes sólo habrá una leve molestia en la zona de punción, o aparecerá un hematoma que en general se reabsorberá solo. Son raras las complicaciones más graves.

#### Cateterismo cardíaco:

Este método puede ser simplemente diagnóstico o incluir el tratamiento de diversas lesiones, por lo que se discute en un apartado individual (Ver **Hemodinamia** en Diagnóstico y tratamiento).